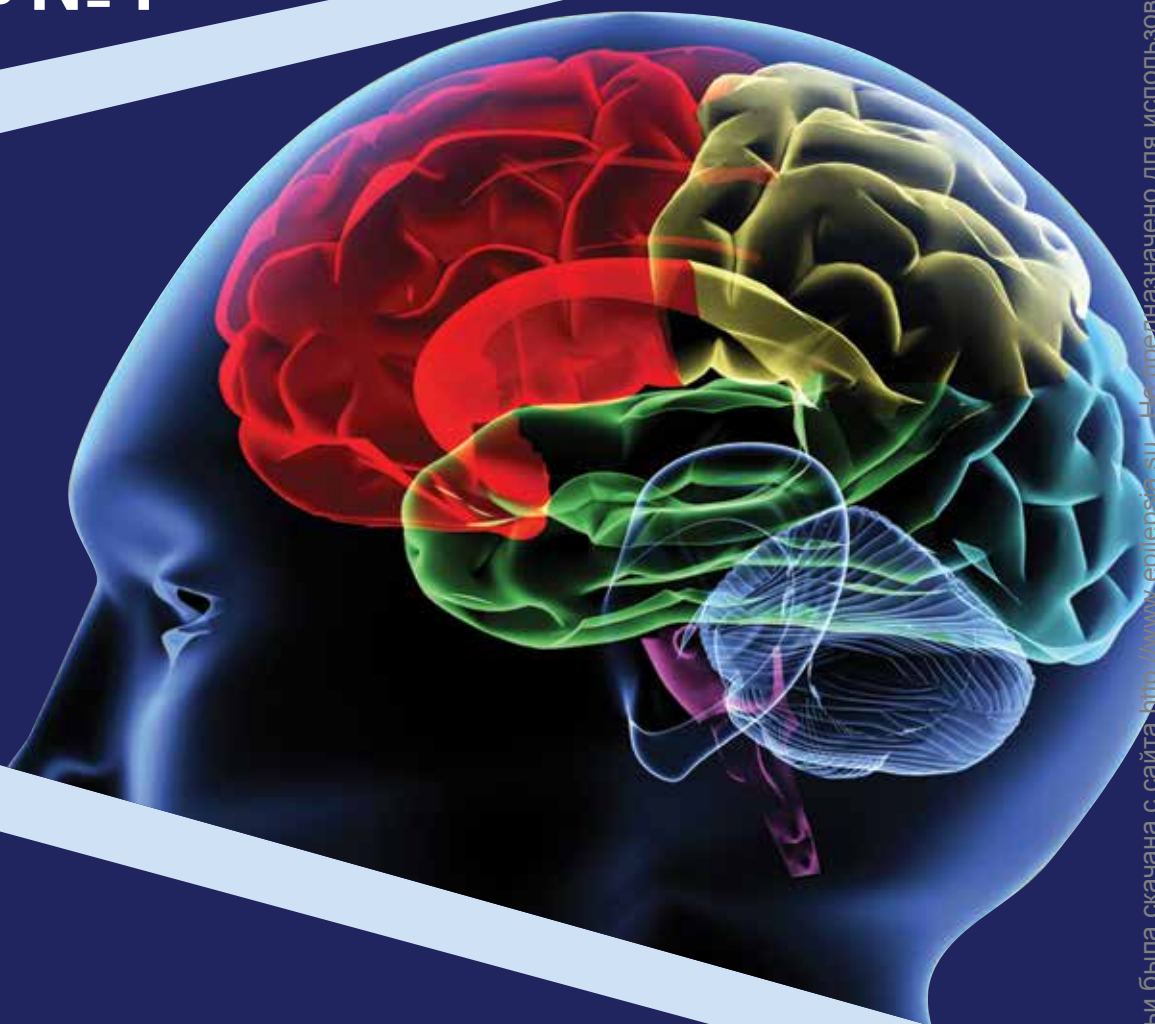


Проблемная комиссия «Эпилепсия. Пароксизмальные состояния» РАН
и Министерства здравоохранения Российской Федерации

Российская Противозпилептическая Лига

ЭПИЛЕПСИЯ и пароксизмальные состояния

2016 Том 8 №4



EPILEPSY AND PAROXYZMAL CONDITIONS

ISSN 2077-8333

2016 Vol. 8 №4

www.epilepsia.ru

Включен в перечень ведущих
рецензируемых журналов и изданий ВАК

Данная интернет-версия статьи была скачана с сайта <http://www.epilepsia.ru>. Не предназначено для использования в коммерческих целях. Информацию о репринтах можно получить в редакции. Тел.: +7 (495) 649-54-95; эл. почта: info@irbis-1.ru. Copyright © 2016 Издательство ИРБИС. Все права охраняются.

РЕКОМЕНДАЦИИ ЭКСПЕРТНОГО СОВЕТА ПО НЕЙРОФИЗИОЛОГИИ РОССИЙСКОЙ ПРОТИВОЭПИЛЕПТИЧЕСКОЙ ЛИГИ ПО ПРОВЕДЕНИЮ РУТИННОЙ ЭЭГ

Составители: Беляев О. В., Самыгин Д. В.

В обсуждении и редактировании принимали участие:

Авакян Г. Н., Айвазян С. О., Брутян А. Г., Волоков И. В., Гнездицкий В. В., Ермоленко Н. А., Коптелова А. М., Троицкий А. А., Шестакова О. И., Шнайдер Н. А.

Электроэнцефалография (ЭЭГ) – метод исследования головного мозга, основанный на регистрации разности электрических потенциалов между двумя точками. Таким образом, основной и единственной задачей метода является выявление изменений электрического статуса клеток головного мозга, исключая гидродинамические, реографические, структурные и иные свойства.

Исходя из норм нагрузки, согласно приказу МЗ РФ №283 от 30.11.1993 г., на протяжении всего обследования необходимо присутствие как техника (медицинской сестры), так и врача функциональной диагностики.

1. Технические требования

1.1. Для оценки электрической активности головного мозга необходимо использовать аппаратуру с, как минимум, 19 диагностическими каналами по международной системе «10-20». При использовании терминологии по системе «10-10» часть электродов меняет свое название: T3=T7, T4=T8, P3=P7, P4=P8.

Использование канала ЭКГ обязательно. Для мониторинга других физиологических показателей могут потребоваться дополнительные каналы: электромиограмма (ЭМГ), электроокулограмма (ЭОГ).

Запись проводится в положении обследуемого лежа на спине или сидя, диагностические пробы могут выполняться в положении обследуемого лежа, сидя или стоя.

1.2. Все системы должны иметь соответствующее заземление. При этом все оборудование в каждом блоке (палате) должно иметь общую точку заземления.

1.3. В обычных клинических условиях нет необходимости в установке специальных систем электрической изоляции пациента и оборудования.

1.4. Необходимо иметь дополнительное оборудование для генерации ритмических, интенсивных световых вспышек (ритмическая фотостимуляция). При подозрении на стартл-эпилепсию или рефлекторные стартл-приступы необходимо иметь дополнительную аппаратуру для подачи ритмических звуковых вспышек (ритмическая фоностимуляция),

1.5. Гель. Для проведения ЭЭГ используется электродный контактный гель согласно ТУ 9398-004-76063983-2005.

1.6. Электроды. Современные аппараты ЭЭГ оснащают электродными шлемами с вмонтированными чашечковыми электродами. Наряду со шлемами рекомендуется использование сетчатых шлемов для крепления двух типов электродов: чашечковых или мостиковых. При выборе типа электродов нужно ориентироваться на техническую составляющую: при проведении обследования в положении лежа предпочтительнее использовать чашечковые электроды; в положении сидя – можно использовать чашечковые и мостиковые электроды.

Практика показывает, что при проведении обследования в положении пациента сидя или лежа на спи-

не неоценимую помощь оказывает наличие валика, помещенного под шею обследуемого для обеспечения комфорта во время проведения исследования и максимально возможной релаксации пациента, что позволяет минимизировать физические (электродные) и физиологические (ЭМГ) артефакты.

Перед обследованием необходимо правильно обрабатывать электроды.

Регистрирующие электроды не должны иметь собственного шума. Они не должны существенно уменьшать сигналы в диапазоне от 0,5 до 70 Гц. Экспериментальные данные показали, что наилучшим решением являются хлор-серебряные или золотые чашечковые электроды. Современные усилители с высоким входным импедансом позволяют успешно применять различные типы электродов и электродных паст. Высококачественные электроды выпускаются многими производителями и в целом предпочтительнее «самодельных» электродов. Для уменьшения шума электроды всегда должны быть чистыми, необходимо также соблюдать особые меры предосторожности после записи у пациентов с подозрением на контактные заболевания (вирусный гепатит, болезнь Крейтцфельда-Якоба, СПИД). В тех случаях, когда обстоятельства диктуют необходимость, электроды должны быть тщательно простерилизованы или уничтожены после использования.

Адекватность количества электродов повышает вероятность регистрации и анализа локальной ЭЭГ-активности с небольшой площадью распространения по скальпу. Меньшее количество электродов допустимо только в отдельных специфических ситуациях. В некоторых случаях может потребоваться наложение дополнительных электродов, расположенных между стандартными электродами – для записи очень локальной активности.

Всегда должен использоваться электрод заземления, за исключением особых ситуаций, например, в отделениях интенсивной терапии, операционной, когда пациент соединен с дополнительным электрическим оборудованием. В данном случае оптимальным является использование портативных аппаратов ЭЭГ на основе компьютеров типа ноутбук с возможностью автономной работы без подключения к сети переменного электрического тока на период проведения рутинной ЭЭГ.

Перед началом исследования необходимо проверять электродное сопротивление (импеданс). Как правило, импеданс должен составлять 100-10000 Ом, но главное, он должен быть сбалансированным для получения максимально «чистой» записи. Также следует проверять импеданс во время записи, если на ЭЭГ появляется активность, характер которой не исключает, что это артефакт. Следует учитывать, что избыточное нанесение электродного геля может привести к возникновению «дорожки», что делает невозможным объективную оценку изменений биоэлектрической активности (БЭА) головного мозга

(ГМ). Для оценки адекватности установки электродов в процессе записи необходимо периодическое переключение между монтажами – биполярным продольным, поперечным и референциальным (с физическим референтом).

1.7. **Фильтры.** Для обеспечения максимальной выявляемости патологической активности во время рутинной записи допустимо использовать частотный диапазон от 0,5 до 70 Гц. Необходимо иметь возможность полностью отключать высокочастотные фильтры (70 Гц и выше).

2. Протокол проведения исследования

2.1. Проведение рутинной ЭЭГ рекомендуется осуществлять в монополярных (референтных) монтажных схемах с активными электродами, расположенными по системе «10-20» над правым и левым полушариями головного мозга (ГМ), и референтными электродами, расположенными справа и слева на ушах, сосцевидных отростках или других отдаленных от головного мозга точках (физический референт). Использование референтных монтажей показано для определения истинной формы и амплитуды электрического потенциала.

Обязательным является возможность ремонта в биполярные монтажные схемы, когда к положительной и отрицательной входным клеммам аппарата ЭЭГ присоединяют электроды, стоящие над мозгом. «Золотым стандартом» является схема монтажа продольными замкнутыми цепочками над левым и правым полушариями ГМ (так называемая схема «double banana»). Однако в международных рекомендациях встречается ряд других биполярных схем.

Для идентификации патологического региона необходимо использовать все имеющиеся варианты монтажных схем. Примеры используемых схем приведены в приложении №1. В списке монтажных схем каждым врачом функциональной диагностики должен использоваться следующий минимальный набор:

- 1) биполярный продольный «double banana»;
- 2) биполярный продольный «лево-право»;
- 3) биполярный поперечный;
- 4) референтный (ушной);
- 5) вертексный.

В случае использования миографических и скуловых электродов важно иметь аналогичные схемы с этими электродами.

Желательно, чтобы хотя бы ряд монтажей в различных лабораториях совпадал, что существенно облегчит обмен данными, повысит сопоставимость полученных результатов, особенно в тех случаях, когда повторное обследование проводится в другой лаборатории.

Цифровые системы позволяют проводить реформатирование («ремонтаж») одного и того же участка

уже во время анализа, а также после окончания записи. Ремонт возможен только в случае, если запись в файл проводилась в монополярном (референтном) монтаже, то есть сигналы от всех электродов писались в файл относительно общего для всех референтного электрода. После записи можно изменить монтаж, но не сам исходный референт. По этой причине при цифровой записи рекомендуется использовать в качестве референтного дополнительный электрод, который не входит в стандартную систему «10-20» или «10-10». Использование в процессе записи объединенных ушных электродов и усредненного виртуального электрода (average) не рекомендуется.

2.2. Запись должна содержать, как минимум, фамилию и имя пациента, возраст, дату записи, идентификационный номер, имя и фамилию техника (медицинской сестры функциональной диагностики).

Бланк основных данных, прилагаемый к каждой записи, должен включать указания на время записи, время и дату последнего приступа (если таковой имел место), состояние сознания во время исследования, список всех медикаментов, которые принимает пациент, включая премедикацию, которая была назначена для провокации сна во время ЭЭГ, а также медицинский анамнез, имеющий значение в каждом конкретном случае.

2.3. Перед началом и после окончания регистрации необходимо проводить калибровку. В начале записи проводится тест, который заключается в подаче на все входные каналы разницы потенциалов между одной и той же парой электродов (такая калибровка доступна не на всех цифровых системах). По результатам калибровки может потребоваться корректировка параметров каналов, так чтобы все они одинаково отображали калибровочный сигнал. При возникновении сомнений следует повторить процедуру калибровки. Калибровка является неотъемлемой частью каждой ЭЭГ-записи. Она выдает масштабирующий фактор для интерпретатора, тестирует чувствительность ЭЭГ-прибора, характеристики его фильтров, уровень шумов.

В дополнение к стандартному прямоугольному калибровочному сигналу можно использовать биологическую калибровку, которая заключается в регистрации лобно-затылочного отведения. Оно включает быстрые ритмы (альфа-ритм), а также активность глазных движений (дельта-диапазон). Если цифровая система не позволяет проводить стандартную или биологическую калибровку, первые 30 секунд записи всегда должны регистрироваться и оцениваться техником в исходном референтном монтаже (физический референт, относительно которого измеряется разность потенциалов, которая записывается в файл).

2.4. Чувствительность ЭЭГ-прибора при рутинных исследованиях должна составлять 5-10 мкВ/мм. Она определяется как отношение входного вольтажа к размаху пера. Чувствительность измеряется в микровольтах на миллиметр (мкВ/мм). Стандартно используется величина 7 мкВ/мм (для подростков и для взрослых), что соответствует отклонению пера на 7,1 мм при подаче калибровочного сигнала в 50 мкВ. Чувствительность обратно пропорциональна «размаху пера». Излишнее снижение чувствительности может привести к тому, что низкоамплитудная активность становится неразличимой (это особенно касается цифровых систем с отображением на компьютерном мониторе). И, наоборот, высокая чувствительность увеличивает размах «пера» с наложением трасс друг на друга или маскирует «верхушки» волн. Следует учитывать, что цифровые системы ЭЭГ могут выводить сигнал на мониторы различного размера. В этом случае для точного масштабирования необходимо вводить в программу размеры экрана. Цифровые системы должны выводить на экран маркер шкалы – некий «эталон» для определения амплитуды колебаний ЭЭГ.

Операционные характеристики каналов ЭЭГ можно измерять также усилением – соотношением выходного вольтажа к входному. Например, усиление 100 000 означает, что входной сигнал 1 микровольт усиливается до 1 вольта – величины, достаточной для механического сдвига пера. В повседневной работе чувствительность для пользователя имеет значение. При существенном снижении или повышении амплитуды ЭЭГ-сигнала техник изменяет чувствительность таким образом, чтобы адекватно отобразить наиболее важные в клиническом отношении ЭЭГ-паттерны.

2.5. При стандартных записях фильтры низкой частоты не должны превышать 1 Гц (-3 dB), что соответствует постоянной времени не менее 0,16 сек. Фильтры высокой частоты не должны быть ниже 70 Гц (-3 dB). Стоит обратить внимание на то, что для отображения частот выше 70 Гц компьютерный монитор должен иметь разрешение по горизонтали в 1400 пикселей. Специалисты должны учитывать возможность некоторой потери информации в высокочастотном диапазоне и искажения в области очень низких частот (так называемый пространственный алиасинг).

Низкочастотный фильтр при стандартных исследованиях не должен превышать 1 Гц, поскольку медленные колебания могут иметь клинически важное значение (дельта-волны). Подобным же образом снижение фильтров высокой частоты (менее 70 Гц) может искажать и уменьшать по амплитуде спайки и другие патологические разряды, приводить к интерпретации мышечных артефактов как спайковой активности.

Следует отметить, что для идентификации определенных паттернов во время записи может потребо-

ваться изменение фильтров низкой и высокой частоты – в таких случаях эти изменения необходимо проводить осмотрительно и всегда документировать.

2.6. Сетевой фильтр 50 Гц может вызывать искажение и уменьшение амплитуды спайков и поэтому должен использоваться только в случае, если другие способы не позволяют избавиться от сетевой наводки.

2.7. Стандартно должна использоваться скорость 30 мм/сек. (10 сек. на экране для цифровых систем). Скорость 15 мм/сек. используется иногда в неонатальной ЭЭГ или других специальных случаях.

2.8. Все изменения параметров регистрации (чувствительность, фильтры, скорость, монтаж) должны очевидным образом документироваться в момент изменения.

2.9. Фоновая запись ЭЭГ проводится обследуемому в состоянии расслабленного (пассивного) бодрствования с закрытыми глазами на протяжении не менее 20 мин. безартефактной записи. Длительные записи более информативны. После записи фоновой ЭЭГ осуществляется запись ЭЭГ с открытыми и закрытыми глазами (проба активации – см. ниже).

Для дифференциального диагноза между двигательными артефактами и патологической активностью можно попросить пациента открыть-закрыть рот, глаза, сглотнуть слюну. Одним из наиболее важных тестов является сравнение ЭЭГ с открытыми и закрытыми глазами. Некоторые ритмы маскируются альфа-активностью и становятся видимыми, только когда альфа-ритм подавляется открыванием глаз. Некоторые окулографические артефакты могут походить на лобную дельта- или тета-активность, закрывание глаз в этих случаях помогает дифференцировать. Наконец, пароксизмальная активность может появляться только при открытых или закрытых глазах, или же только в момент изменения (открытие или закрытие глаз).

Если в начале обследования зафиксирован эпилептический приступ, то нагрузочные пробы не проводятся.

Проведение ЭЭГ у беременных имеет следующие особенности:

- при отсутствии патологических изменений в фоновой записи нагрузочные пробы проводятся;
- при появлении патологической активности проба незамедлительно прекращается.

Важно помнить, что на момент проведения обследования у пациента во рту должны отсутствовать посторонние предметы, такие как конфеты, леденцы, а, особенно, жевательная резинка, для предотвращения аспирации инородными телами во время возможного эпилептического приступа, а также уменьшения артефактов мышечной природы во время записи.

Чем продолжительнее ЭЭГ-запись (в разумных пределах), тем больше вероятность обнаружения нарушений и их вариабельности. Опыт многих центров показывает необходимость регистрации как минимум 20 мин. ЭЭГ-бодрствования, свободной от артефактов. К этому следует добавить время, необходимое для проведения фотостимуляции, фоностимуляции, гипервентиляции и иногда сна, который по возможности также желательно регистрировать.

2.10. Проба активации (открытие-закрывание глаз). Проба с открытием глаз позволяет оценить реактивность регистрируемых ритмов. Продолжительность пробы составляет 15-20 сек. При открытии глаз обычно происходит подавление основного затылочного ритма. На остальные ритмы открытие глаз не оказывает столь существенного влияния. При исследовании реактивности альфа-ритма обращают внимание на симметричность изменений. Ареактивность альфа-колебаний при открытии глаз может свидетельствовать о корковой или подкорковой патологии.

У некоторых пациентов закрытие глаз может провоцировать появление непродолжительной эпилептиформной активности, известный как феномен «eye-closure sensitivity». При этом часто вначале активность носит характер высокочастотных колебаний, которые постепенно замедляются и трансформируются в нормальный альфа-ритм. Артефакты ЭЭГ, которые появляются при пробах с закрытием и открытием глаз, отражают движения глазных яблок и регистрируются в основном в лобных отделах. Глазодвигательные потенциалы регистрируются благодаря тому, что с электрической точки зрения глазное яблоко представляет из себя диполь – позитивность роговицы по сравнению с негативным зарядом сетчатки. При закрытии глаз глазное яблоко рефлекторно отводится вверх (феномен Белла), что создает позитивный потенциал во фронтальных отведениях (Fp1 и Fp2). Соответственно, при отведении глаз в стороны наибольшие колебания будут отмечаться под латерально-нижнелобными электродами F7 и F8.

2.11. Фотостимуляция. Фотостимулятор должен располагаться на расстоянии 30 см от пациента (дистанция от переносицы до лампы) в затемненном помещении (минимальный уровень света, позволяющий видеть пациента). Вспышки предъявляются отдельными сериями длительностью 10-12 сек. для каждой частоты, с интервалом между сериями 10 сек. В каждой серии стимуляция начинается с открытыми глазами, глаза закрываются через 5 сек. после начала серии. Частота стимулов возрастает от 1 Гц до 20 Гц.

Затем стимуляция проводится на последовательных частотах со снижением от 60 Гц до 25 Гц. Рекомендуется использование следующих частот: 1, 2, 4, 6, 8, 10, 12, 14, 16, 18, 20, 60, 50, 40, 30 и 25 Гц.

Общая длительность составляет максимум 6 мин. у пациентов без фотопароксизмального ответа (при его возникновении стимуляция прекращается).

Противопоказаниями к проведению РФС являются недавняя отслойка сетчатки, послеоперационный период хирургии на глазах, кератит, расширение зрачков.

При подозрении на юношескую миоклоническую эпилепсию (ЮМЭ) с целью регистрации миоклоний верхних конечностей пробу с ритмической фотостимуляцией можно проводить в положении сидя без опоры для спины или лежа с вытянутыми вперед руками и разведенными (растопыренными) пальцами. При подозрении на миоклонии нижних конечностей исследование можно проводить в положении пациента стоя с вытянутыми вперед руками с двухсторонним контролем медицинского персонала для исключения падения и травматизации пациента во время исследования. При подозрении на абсансы с миоклониями век необходимо пристально следить за лицом, в частности веками. Для оценки степени утраты сознания дополнительно можно проводить пробу с устным счетом (серийным счетом вслух) или просьбой повторить за техником несколько коротких слов (мышь, луна, мир, год и проч.).

2.12. **Гипервентиляция** это стандартная процедура, которая выполняется во всех случаях, кроме отдельных категорий обследуемых. Она проводится с учетом индивидуальных особенностей у беременных во 2-м и 3-м триместрах гестации, пациентов преклонного возраста, а также имеющих заболевания дыхательной системы (например, хроническую обструктивную болезнь легких – ХОБЛ), болезни сердечно-сосудистой системы (ИБС, инсульты и инфаркты на момент исследования и в анамнезе, серповидно-клеточная анемия, артериовенозные мальформации ГМ).

Гипервентиляция проводится на протяжении как минимум 3 мин. (может быть увеличена до 5 мин.). После прекращения гипервентиляции необходимо продолжать регистрацию ЭЭГ хотя бы на протяжении еще одной минуты. Это требуется, чтобы оценить восстановление корковой ритмики.

Для оценки степени утраты сознания (абсансы, комплексные фокальные приступы) дополнительно можно проводить пробу с просьбой повторить за техником несколько коротких слов (мышь, луна, мир, год и проч.).

При проведении ЭЭГ у спортсменов, музыкантов духовых инструментов пробу можно пролонгировать. Важно помнить, что дыхание должно быть в меру глубоким и непременно медленным (по типу вдыхания аромата цветка).

В некоторых случаях у тревожных пациентов гипервентиляцию рекомендуется проводить в начале обследования. Таким образом, редуцируется большое количество двигательных артефактов по перед-

ним отведениям ЭЭГ, связанных с перенапряжением мимической мускулатуры, а также с частыми морганиями.

Противопоказаниями к проведению гипервентиляции являются недавно возникшее субарахноидальное кровоизлияние (риск артериального спазма), интракраниальная гипертензия, серповидно-клеточная анемия, болезнь Моямоя (абсолютное противопоказание).

2.13. **Депривация сна** (проводится по показаниям) – уменьшение продолжительности сна по сравнению с физиологической. Депривация наиболее эффективна в сочетании позднего засыпания и, раннего, насильственного пробуждения. В некоторых случаях, при спонтанном переходе пациента в сон во время обследования, особенно у пациентов с судорожными приступами в состоянии медленного сна, более правильным будет продолжить запись, а не будить пациента. Проведение нагрузочных проб в данной ситуации остается на усмотрение врача.

2.14. **Фоностимуляция** – проба с громкими ритмическими звуками частотой от 20 Гц до 16 кГц с использованием фоностимулятора, вмонтированного в наушники или в виде динамиков, которая проводится при подозрении на аудиогенные формы эпилепсии. Проводится на усмотрение лечащего врача при наличии показаний. Параметры проведения пробы также определяются лечащим врачом индивидуально, в зависимости от характера провоцирующих звуковых стимулов. Проба имеет ограниченное применение и не является обязательной к проведению при рутинной ЭЭГ.

2.15. **Уровень сознания пациента** (бодрствование, дремота, сон, кома), любые его изменения документируются техником во время записи.

2.16. Специальные процедуры, которые потенциально опасны для пациента, должны выполняться только в присутствии квалифицированного врача, только при наличии соответствующего оборудования, в т.ч. реанимационного, при наличии информированного согласия пациента или ответственного лица.

3. Протокол написания заключения

Отчет по ЭЭГ должен включать четыре раздела:

Информация направляющего врача

Номер истории болезни (амбулаторной карты) пациента

Возраст

Диагноз

Получаемая терапия

Дата последнего приступа (если пациент с эпилепсией)

Вопросы лечащего врача

Информация от ЭЭГ-техника

Порядковый номер проводимого обследования
 Фамилия, имя, отчество пациента
 Время и дата записи
 Уровень сознания, бодрствования, уровень понимания инструкций техника (врача)

Описание ЭЭГ

Использование специальных электродов
 Условия записи – бодрствование/сон/ступор/кома
 Фоновая активность
 Медленноволновая активность
 Эпилептиформная активность
 Специальные ЭЭГ паттерны
 Эффект от процедур активации

Интерпретация ЭЭГ (с использованием клинической терминологии)

Проводится в контексте диагноза и вопросов направляющего врача (клиническая значимость результатов, прогноз, др.). Необходимо использовать общеклинические термины, избегая специальной терминологии ЭЭГ.

3.1. Заключение и интерпретация результатов

Заключение включает в себя подробное описание доминирующей активности с указанием частотных, амплитудных характеристик, степени и зоны выраженности, а также ее регулярности, симметричности и степени синхронизации. Необходимо указывать другие, присутствующие в записи типы активности. У детей и подростков – соответствие возрастным нормам.

Результаты нагрузочных проб описываются отдельно. При описании ритмической фотостимуляции необходимо акцентировать внимание на наличие/отсутствие реакции усвоения ритма, наличие/отсутствие фотопароксизмального ответа. При описании гипервентиляции – на изменение амплитудных и частотных характеристик фоновой активности, наличие/отсутствие эпилептиформной активности. Крайне важно помнить, что появление на ЭЭГ у детей

и молодых взрослых диффузных или генерализованных высокоамплитудных модулированных волн тета-дельта-диапазона при проведении гипервентиляции является абсолютной нормой, за исключением случаев появления пик-волновых комплексов 3 Гц.

Очень важно отражать нарушения ЭЭГ в соответствии с убыванием их клинической значимости. Заключение должно содержать не более 3-4 патологических оценочных показателей, то есть должно быть коротким и конкретным. Заключение не должно содержать двусмысленных терминов и технического жаргона, но использование словосочетаний «эпилептиформные разряды», «пики и острые волны» является общепризнанным. Использование таких терминов, как «снижение порога судорожной активности», «пароксизмальная готовность», «ирритация коры» недопустимо.

В случае обнаружения патологической активности описание рекомендуется проводить в соответствии с международной классификацией нарушений ЭЭГ, предложенной H. Luders (см. приложение №2).

При регистрации пароксизмального события эпилептической или неэпилептической природы важно четко, детально и последовательно описать семиотику пароксизма, а также сопровождающую пароксизм ЭЭГ, т.н. клинико-электроэнцефалографический коррелят.

Интерпретация является результатом найденных на ЭЭГ достоверных изменений. Она должна быть написана простым, доступным для понимания языком даже для врачей общей практики.

Следует отметить, что в каждом конкретном случае сценарий исследования может быть разработан индивидуально, с учетом жалоб, анамнеза, неврологического, психического, соматического статуса пациента.

3.2. Выдача результатов исследования пациенту

На руки пациенту в обязательном порядке выдается описание ЭЭГ с заключением; распечатка не менее 10 страниц ЭЭГ в биполярном монтаже, содержащая наиболее выраженные, с точки зрения врача, патологические изменения; полный объем исследования в электронном виде (по возможности).

Приложение №1. Монтажные схемы.

1. Стандартные продольные биполярные монтажи.

Канал	1.1	1.2	1.3	1.4
1	Fp1-F3	Fp1-F3	Fp1-F3	Fp1-F7
2	Fp2-F4	F3-C3	F3-C3	F7-T3
3	F3-C3	C3-P3	C3-P3	T3-T5
4	F4-C4	P3-O1	P3-O1	T5-O1
5	C3-P3	Fp1-F7	Fp2-F4	Fp2-F8
6	C4-P4	F7-T3	F4-C4	F8-T4
7	P3-O1	T3-T5	C4-P4	T4-T6
8	P4-O2	T5-O1	P4-O2	T6-O2
9	Fp1-F7	Fz-Cz	Fp1-F7	Fp1-F3
10	Fp2-F8	Cz-Pz	F7-P3	F3-C3
11	F7-T3	Fp2-F4	T3-T5	C3-P3
12	F8-T4	F4-C4	T5-O1	P3-O1
13	T3-T5	C4-P4	Fp2-F8	Fp2-F4
14	T4-T6	P4-O2	F8-T4	F4-C4
15	T5-O1	Fp2-F8	T4-T6	C4-P4
16	T6-O2	F8-T4	T6-O2	P4-O2
17	Fz-Cz	T4-T6	Fz-Cz	Fz-Cz
18	Cz-Pz	T6-O2	Cz-Pz	Cz-Pz
19	Fz-Pz	ECG	ECG	ECG
20	ECG			

2. Стандартные поперечные биполярные монтажи.

Канал	2.1	2.2	2.3
1	F7-Fp1	Fp1-Fp2	F7-F3
2	Fp1-Fp2	F7-F3	F3-Fz
3	Fp2-F8	F3-Fz	Fz-F4
4	F7-F3	Fz-F4	F4-F8
5	F3-Fz	F4-F8	A1-T3
6	Fz-F4	A1-T3	T3-C3
7	F4-F8	T3-C3	C3-Cz
8	T3-C3	C3-Cz	Cz-C4
9	C3-Cz	Cz-C4	C4-T4
10	Cz-C4	C4-T4	T4-A2
11	C4-T4	T4-A2	T5-P3
12	T5-P3	T5-P3	P3-Pz
13	P3-Pz	P3-Pz	Pz-P4
14	Pz-P4	Pz-P4	P4-T6
15	P4-T6	P4-T6	Fp1-A1
16	T5-O1	O1-O2	Fp2-A2
17	O1-O2	Fz-Cz	O1-A1
18	O2-T6	Cz-Pz	O2-A2
19	ECG	ECG	ECG

3. Стандартные референтные ушные монтажи.

Канал	3.1	3.2	3.3	3.4
1	Fp1-A1*	Fp1-A1	Fz-A1	F7-A1
2	Fp2-A2*	F7-A1	Pz-A1	F8-A2
3	F3-A1*	T3-A1	Fp1-A1	T3-A1
4	F4-A2*	T5-A1	Fp2-A2	T4-A2
5	C3-A1*	Fp2-A2	F3-A1	T5-A1
6	C4-A2*	F8-A2	F4-A2	T6-A2
7	P3-A1*	T4-A2	C3-A1	Fp1-A1
8	P4-A2*	T6-A2	C4-A2	Fp2-A2
9	O1-A1*	F3-A1	P3-A1	F3-A1
10	O2-A2*	C3-A1	P4-A2	F4-A2
11	F7-A1*	P3-A1	O1-A1	C3-A1
12	F8-A2*	O1-A1	O2-A2	C4-A2
13	T3-A1*	F4-A2	F7-A1	P3-A1
14	T4-A2*	C4-A2	F8-A2	P4-A2
15	T5-A1*	P4-A2	T3-A1	O1-A1
16	T6-A2*	O2-A2	T4-A2	O2-A2
17	Fz-A2*	Fz-A2	T5-A1	Fz-A1
18	Cz-A1*	Pz-A2	T6-A2	Pz-A2
19	Pz-A2*	ECG	ECG	ECG
20	ECG			

* В качестве референтного также могут использоваться электроды на мастоидальном отростке.

4. Дополнительный референтный монтаж относительно Cz.

Канал	4.1	4.2	4.3
1	F7-Cz	Fp1-Cz	F7-Cz
2	T3-Cz	Fp2-Cz	F8-Cz
3	T5-Cz	F7-Cz	T3-Cz
4	Fp1-Cz	F8-Cz	T4-Cz
5	F3-Cz	T3-Cz	T5-Cz
6	C3-Cz	T4-Cz	T6-Cz
7	P3-Cz	T5-Cz	Fp1-Cz
8	O1-Cz	T6-Cz	Fp2-Cz
9	Fz-Cz	F3-Cz	F3-Cz
10	Pz-Cz	F4-Cz	F4-Cz
11	Fp2-Cz	C3-Cz	C3-Cz
12	F4-Cz	C4-Cz	C4-Cz
13	C4-Cz	P3-Cz	P3-Cz
14	P4-Cz	P4-Cz	P4-Cz
15	O2-Cz	O1-Cz	O1-Cz
16	F8-Cz	O2-Cz	O2-Cz
17	T4-Cz	A1-Cz	Fz-Cz
18	T6-Cz	A2-Cz	Pz-Cz
19	ECG	ECG	ECG

- 1.0. Медленная активность
 - 1.1. Замедление фоновой активности
 - 1.2. Преходящее замедление
 - 1.3. Продолженное замедление
- 2.0. Эпилептиформные паттерны
 - 2.1. Спайки
 - 2.2. Острые волны
 - 2.3. Доброкачественные эпилептические разряды детства (BEDC)
 - 2.4. Комплексы спайк-волна
 - 2.5. Медленные комплексы спайк-волна
 - 2.6. 3-Гц комплексы спайк-волна
 - 2.7. Полиспайки
 - 2.8. Гипсаритмия
 - 2.9. Фотопароксизмальный ответ
 - 2.10. ЭЭГ паттерн приступа
 - 2.11. ЭЭГ паттерн статуса
 - 2.12. ЭЭГ со сплошными артефактами
- 3.0. Специальные паттерны
 - 3.1. Избыточная быстрая активность – (excessive fast activity)
 - 3.2. Асимметрия
 - 3.3. Начало сна с БДГ
 - 3.4. Периодический паттерн
 - 3.5. Трифазные волны
 - 3.6. Периодические латерализованные эпилептиформные разряды (PLEDs)
 - 3.7. Паттерн вспышка-подавление
 - 3.8. Угнетение фоновой активности
- 4.0. Паттерны комы
 - 4.1. Альфа-кома
 - 4.2. Веретенная кома
 - 4.3. Бета-кома
 - 4.4. Тета-кома
 - 4.5. Дельта-кома
 - 4.6. Электроцеребральная инактивность
- 5.0. Нормальные варианты и неспецифические паттерны ЭЭГ
 - 5.1. Височное замедление у пожилых
 - 5.2. Затылочные дельта волны у подростков (OIRDA)
 - 5.3. Глоссокинетический артефакт
 - 5.4. Лобные тета («ритм Циганека»)
 - 5.5. Медленная активность при гипервентиляции (FIRDA)
 - 5.6. Вариант медленного фонового альфа-ритма
 - 5.7. Лямбда-волны

- 5.8. Позитивные затылочные острые компоненты сна (POSTS)
- 5.9. Доброкачественные эпилептиформные феномены во сне – малые острые спайки
- 5.10. Wicket-спайки
- 5.11. 6-Гц позитивные спайки
- 5.12. Вертексные волны
- 5.13. «Спайки» rectus lateralis
- 5.14. 6-Гц «фантомные» спайк-волны
- 5.15. Медленная активность при гипервентиляции
- 5.16. 14- и 6-Гц позитивные спайки
- 5.17. Телефонный артефакт
- 5.18. Усвоение ритма фотостимуляции
- 5.19. Ритмические тета-волны в дремоте (RMTD)
- 5.20. Субклинические эпилептиформные ритмические разряды у взрослых (SREDA)
- 5.21. Гипнагогическая гиперсинхрония
- 5.22. Глазные движения
- 5.23. Двигательный артефакт
- 5.24. ЭКГ артефакт

* Luders H., Noachtar S., eds. Atlas and Classification of Electroencephalography. Philadelphia: WB Saunders. 2000.